

## SNOMED CT

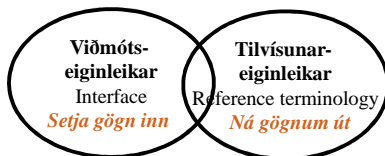
Ásta Thoroddsen, dósent HÍ

### HVAÐ ER SNOMED CT?

- Yfirgrípsmesta klíníská orðasafn í heiminum í dag
- Notað til að kóða og greina klínísk gögn
- Samanstendur af hugtökum, heitum og tengslum til að birta klínískar upplýsingar með nákvæmum hætti þvert á alla heilbrigðisþjónustu
- Byggist á hugtökum: Hvert hugtak er einkvæmt en getur haft margar lýsingar

### HVAÐ ER SNOMED CT?

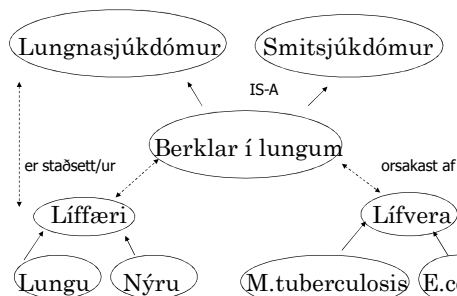
- Ítarleg klínísk terminología með eiginleika til að:
- setja inn gögn – viðmótseiginleikar
- ná gögnum út - tilvísunareiginleikar



### REFERENCE TERMINOLOGIES TILVÍSNARKERFI

- Samstæða hugtaka og tengsl þeirra til að:
- styðja við kerfisbundna skráningu í heilbrigðiskerfinu
- Vinna þvert á heilbrigðisstéttir, stofnanir, landsvæði, lönd
- Nota í klínískum upplýsingakerfum
  - þannig að unnt sé að endurheimta gögnin á nákvæman og merkingarbæran hátt, flokka þau saman og greina

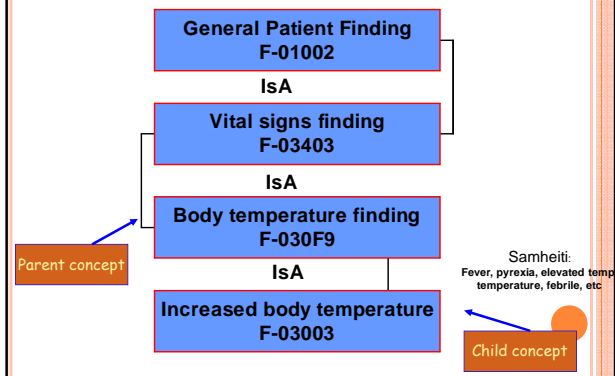
### MERKINGARLEG TENGSL HUGTAKA



### ÍTARLEGRI SKRÁNING EN Í ICD

SNOMED	Description	ICD10
F-18002	Gait abnormality	R26.8
F-180A0	Staggering gait	R26.8
F-180C0	Ataxic gait	R26.8
F-180C0	Tabetic gait	R26.8
F-180B0	Cerebellar gait	R26.8
F-180B0	Swaying gait	R26.8

## HIERARCHICAL RELATIONSHIPS (PARENT/CHILD)



## MÖGULEIKAR

Rekjanlegt afturábak

- Vörpunartöflur
  - í fyrri útgáfur
  - á milli flokkunarkerfa
- SNOMED er of stórt fyrir almenna notkun (any particular purpose)
- Aukasett eru nauðsynleg
- Þú sleppir því sem þú þarft ekki. Stærðin er fyrir þá sem þess þurfa og boðið er upp á tæknilegar lausnir
- Mismunandi stig möguleg

## SAGA Í SJÚKRASKRÁ

- 46 ára gamall maður var að hjálpa dóttur sinni að flytja í nýja íbúð norður í landi. Eftir að hafa borið þunga hluti upp stiga varð hann var við smáverk í vi. kálfa. Daginn eftir var verkurinn aðeins verri og hann leitaði til læknis. Niðurstaða sónar leiddi í ljós lítinn djúpvénuthrombus í popliteal venu. Engin fjölskyldusaga um blóðtappa og engin saga hjá honum um blóðtappa. Hann ákvað að drífa sig suður keyrandi daginn eftir. Til að fyrirbyggja versnun og hættu á lungnaembólíu var honum gefið heparin fyrir norðan. Hann keyrði áleiðis heim en á leiðinni fann hann mikla bólgu, mar og röða. Nýr sónar var neg. fyrir DVT, en var túlkað sem hematoma og að lítill vöðvi hefði rifnað. Heparin var stoppað og mælt fyrir um hvíld, hálegu á fæti og verkjalyf.

## HVERNIG VILTU KÓÐA ÞETTA?

- ICD10-I802 Phlebitis and thrombophlebitis of other deep vessels of lower extremities
- Hversu miklu af sögunni má ná á kóðaðan hátt?
- Gerir þessi kóði þér kleift að:
  - meta hvort heparinmeðferðin var besta meðferðin t.d. skv. klínískum leiðbeiningum?
  - meta útkomu?
  - ákvarða eftirfylgni og meðferð?
  - ákvarða hvor fótleggurinn bólgaði?

## MERKINGU ÚR SÖGU NÁÐ

SNOMED kóðar	Túlkun
128053003 {(363698007 56849005) (272741003 7771000)}	Deep venous thrombosis <i>finding-site</i> popliteal vein <i>laterality</i> left
312363006	Ultrasound scan of lower limb
385494008 {(363698007 53840002) (272741003 7771000)}	veins Hematoma <i>finding-site</i> calf <i>laterality</i> left
281792000	Swollen calf